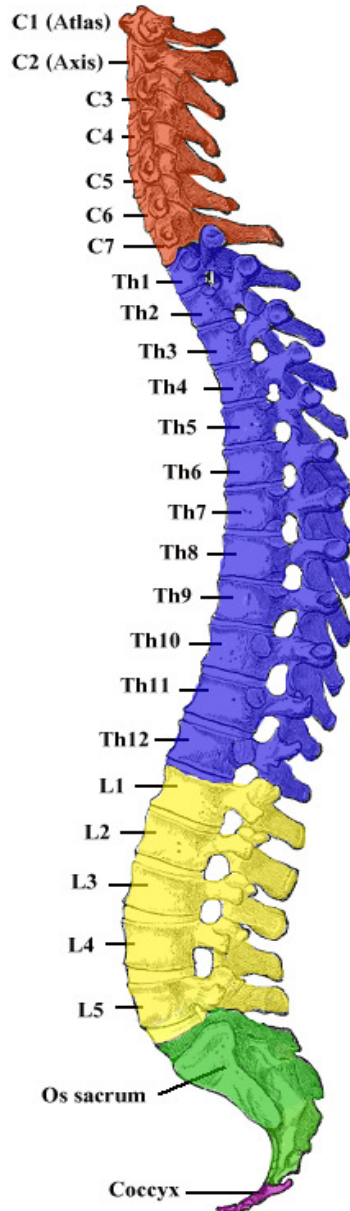


Fünf Abschnitte der Wirbelsäule



7 Halswirbel (Pars cervicalis)

12 Brustwirbel (Pars thoracica)

5 Lendenwirbel (Pars lumbalis)

5 Kreuzbein (Os sacrum)

4-5 Steißbein (Os coccygis)



那
不
格
尊